

## Necrotizing Fasciitis Due to Colonic Perforation after Colonoscopy; A Case Report

Ahmad Hormati<sup>1</sup>, Mohammad Reza Ghadir<sup>2</sup>, Faezeh Alemi<sup>3</sup>, Mohaddeseh Zojaji<sup>4,\*</sup>

<sup>1</sup> Assistant Professor, Gastroenterology and Hepatology Disease Research Center, Qom University of Medical Science, Qom, Iran

<sup>2</sup> Professor, Gastroenterology and Hepatology Disease Research Center, Qom University of Medical Sciences, Qom, Iran

<sup>3</sup> General Practitioner, Gastroenterology and Hepatology Disease Research Center, Qom University of Medical Sciences, Qom, Iran

<sup>4</sup> Resident of Internal Medicine, Faculty of Medicine, Qom University of Medical Sciences, Qom, Iran

### ABSTRACT

Colonoscopy is a good method for diagnosis of colonic and distal ileum diseases and is the method of choice in screening colorectal cancer. However it may lead to serious complications including bleeding and perforation. Colonic perforation may be asymptomatic or present with abdominal pain and peritonitis. This article introduces an 89-year-old man with abdominal pain who underwent colonoscopy to rule out colon cancer. Due to the large mass in the hepatic flexure and failure to take biopsy sample, colonoscopy was repeated three times. Two days after the last colonoscopy, the patient presented to the emergency department with pain, swelling, and erythema in the right thigh. He was suspected of developing deep vein thrombosis so Doppler ultrasonography was performed, which revealed gas within the soft tissue, suggesting necrotizing fasciitis probably due to perforation during colonoscopy. Plane abdominal radiography and computed tomography revealed free air in the abdominal cavity and confirmed the diagnosis of colonic perforation. The patient was then managed surgically.

**Keywords:** Fasciitis, necrotizing, Colonoscopy, Colonic neoplasms

*please cite this paper as:*

Hormati A, Ghadir MR, Alemi F, Zojaji M. Necrotizing Fasciitis Due to Colonic Perforation after Colonoscopy; A Case Report. *Govaresh* 2019;24:51-55.

#### \*Corresponding author:

Mohaddeseh Zojaji, MD

Gastroenterology and Hepatology Disease Research  
Center, Shahid Beheshti Hospital, Qom, Iran

Telefax: + 98 25 36122053

E-mail: mohaddeseh.zojaji@gmail.com

Received: 24 Dec. 2018

Edited: 06 Mar. 2019

Accepted: 07 Mar. 2019

## گزارش یک مورد فاشیئت نکروزان به دنبال پرفوراسیون روده پس از کولونوسکوپی

مقاله گزارش مورد

احمد حرمتی<sup>۱</sup>، محمدرضا قدیر<sup>۲</sup>، فائزه عالمی<sup>۳</sup>، محدثه زجاجی<sup>۴\*</sup>

<sup>۱</sup> استادیار، مرکز تحقیقات گوارش و کبد دانشگاه علوم پزشکی قم، بیمارستان شهید بهشتی، قم، ایران  
<sup>۲</sup> استاد، مرکز تحقیقات گوارش و کبد دانشگاه علوم پزشکی قم، بیمارستان شهید بهشتی، قم، ایران  
<sup>۳</sup> پزشک عمومی، مرکز تحقیقات بیماری های گوارش و کبد دانشگاه علوم پزشکی قم، قم، ایران  
<sup>۴</sup> دستیار داخلی، دانشکده ی پزشکی، دانشگاه علوم پزشکی قم، قم، ایران

## چکیده

کولونوسکوپی یک روش مهم در تشخیص و بررسی بیماری های کولون و دیستال ایلئوم است، که روش انتخابی برای غربالگری و پایش سرطان کولون محسوب می شود. اما می تواند عوارض جدی مانند خونریزی و پرفوراسیون روده ایجاد کند. که از نشانه های آن درد شکمی، پریتونیت و یا بی علامتی در ساعت های اولیه است. در این گزارش آقای ۸۹ ساله ای معرفی می شود که با شکایت درد شکمی و جهت رد سرطان کولون کاندید کولونوسکوپی و بیوپسی شد که به دلیل عدم موفقیت در بیوپسی سه مرتبه تحت کولونوسکوپی قرار گرفت که دو روز پس از انجام آخرین نوبت، با شکایت درد و اریتم و گرمی ران راست به اورژانس مراجعه کرد، که در ابتدا شک به ترومبوز ورید عمقی شد ولی پس از رد آن توسط سونوگرافی داپلر و رویت گاز در نسج نرم به پرفوراسیون روده شک شد که با گرفتن گرافی و سی تی اسکن شکم و رویت هوای آزاد در رتروپریتونن ثابت شد و بیمار تحت لاپاراتومی قرار گرفت.

کلید واژه: فاشیئت نکروزان، کولونوسکوپی، نئوپلاسم های کولون

گوارش/ دوره ۲۴، شماره ۱/ بهار ۱۳۹۸/ ۵۵-۵۱

کولونوسکوپی درمانی و تجربه فرد انجام دهنده از ریسک فاکتورهای پرفوراسیون هستند. (۹)

از آنجا که فراوانی ضایعات نیازمند درمان اندوسکوپی در کولون، مانند پولیپ، در بیماران مسن بالاتر است و قدرت مکانیکی دیواره کولون در طول فرایند پیری کاهش می یابد میزان شیوع پرفوراسیون روده در بیماران مسن شیوع بالاتری دارد. (۱۰) آناتومی کولون بین زن و مرد متفاوت است. در زنان طول کولون بلندتر بوده و حرکات کولون عرضی بیشتر است، بنابراین انجام کولونوسکوپی در زنان با دشواری بیشتری همراه است. (۱۱)

در این موارد جستجو از نظر بروز عوارض و همچنین مداخله ی به موقع جهت پیشگیری از ایجاد مشکلات تهدید کننده ی حیات، اهمیت بیشتری می یابد.

در این مطالعه به معرفی یک بیمار مسن پرداخته می شود که با شکایت درد و تورم پروگزیمال اندام تحتانی راست مراجعه کرده و با تشخیص فاشیئت نکروزان به دنبال پرفوراسیون روده در اثر کولونوسکوپی، تحت درمان قرار می گیرد. در انتها، نکات تشخیصی با توجه به متون موجود مورد بحث قرار گرفته اند.

## گزارش مورد:

بیمار آقای ۸۹ ساله ای هستند که با شکایت درد و تورم و قرمزی در قسمت مدیال ران راست به اورژانس بیمارستان شهید بهشتی دانشگاه علوم پزشکی قم مراجعه کرده است. درد از روز گذشته آغاز و به تدریج

## سابقه یا زمینه:

کولونوسکوپی یک روش تشخیصی پر کاربرد و مهم جهت بررسی بیماری های مختلف کولون و غربالگری سرطان ها است که امروزه استفاده ی گسترده ای پیدا کرده است. (۱-۳) با این حال روشی تهاجمی بوده و عوارض مرتبط با آن می تواند بسیار جدی باشد. (۴) فراوانی عوارض به مهارت پزشک انجام دهنده و این که آیا کولونوسکوپی برای غربالگری یا تشخیص یا درمان استفاده می شود، بستگی دارد. عوارض عمده شامل خونریزی (به دنبال مداخلاتی همچون پولیپکتومی)، دیورتیکولیت، خونریزی داخل صفاقی و پرفوراسیون روده هستند. (۵-۸)

پرفوراسیون یکی از جدی ترین عوارض است ناشی از کولونوسکوپی است که می تواند منجر به نشت محتویات روده به حفره صفاقی و در نهایت سپسیس شود. جنس زن، سن بالا، چسبندگی لگن، انسداد روده،

## \*نویسنده مسئول: محدثه زجاجی

قم، بیمارستان شهید بهشتی، مرکز تحقیقات بیماری های گوارش و کبد دانشگاه علوم پزشکی قم

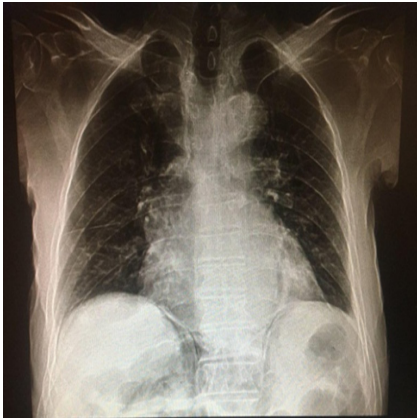
تلفن و نمابر: ۰۲۵-۳۶۱۲۲۰۵۳

پست الکترونیک: mohaddeseh.zojaji@gmail.com

تاریخ دریافت: ۹۷/۱۰/۳

تاریخ اصلاح نهایی: ۹۷/۱۲/۱۵

تاریخ پذیرش: ۹۷/۱۲/۱۶



شکل ۱: هوای آزاد زیر دیافراگم راست

در لاپاراتومی، درگیری تومورال در کولون، از خم کبدی تا سکوم مشاهده شد. در فضای رتروپریتونن آبه ی وسیع مشاهده گردید که تا لگن ادامه یافته بود. کولکتومی راست و درناژ و شستشوی آبه ی شکم و لگن انجام گرفت. سپس با دو برش در لترال و مدیال ران پای راست، آبه ی عمقی تخلیه و دبریدمان و فاشیوتومی انجام گرفت. بیمار پس از جراحی تحت درمان با آنتی بیوتیک وسیع الطیف وریدی قرار گرفته و پس از دو هفته با بهبودی نسبی ترخیص و جهت ادامه ی درمان سرطان به درمانگاه آنکولوژی ارجاع شد. پرفوراسیون ایجاد شده ممکن است به دلیل پارگی روده در اثر پروب کولونوسکوپی و یا از هم گسیختگی تومور به دنبال بیوپسی ایجاد شده باشد.

#### بحث:

کولونوسکوپی روشی کار آمد در غربالگری سرطان های کولورکتال، به ویژه در کسانی است که اخیرا دچار تغییر در عادات دفعی شده اند. تمام ضایعات کولورکتال از جهت امکان رزکسیون اندوسکوپیک باید مورد ارزیابی قرار گیرند. شواهد نشان داده است که اکثر نئوپلاسم های کولورکتال بدون علائم تهاجم عمقی غشایی می توانند توسط روش های پیشرفته اندوسکوپیک برداشته شوند. رزکسیون اندوسکوپیک برای ضایعات کولورکتال در مقایسه با جراحی مزایای قابل توجهی دارد و انتخاب اندوسکوپیک می تواند باعث صرفه جویی در هزینه ها شود. کولونوسکوپی امکان بررسی و درمان کولون و رکتوم و ایلموم دیستال را فراهم می آورد و یک روش ایمن و استاندارد در غربالگری سرطان روده است. اگرچه تحت شرایطی ممکن است عوارضی رخ دهد. این عوارض می تواند از احساس ناراحتی خفیف تا مرگ و میر باشد. عوارض کولونوسکوپی به موارد مختلفی مثل شرایط بیمار، داروهای مصرفی، شرایط محیطی و تجهیزات موجود، تجربه آندوسکوپست و روش مورد استفاده بستگی دارد. این عوارض می تواند به دلیل آمادگی قبل از انجام پروسیجر، عوارض مرتبط با بی هوشی و داروهای مورد استفاده و عوارض مرتبط با خود پروسیجر باشد. (۱۲-۱۳)

تشدید شده بود و همراه با ایجاد علائم التهاب موضعی، بیمار دچار تب و لرز شده بود. روز گذشته بیمار به صورت سرپایی یک دوز سفتریاکسون به صورت عضلانی دریافت کرده که تب و لرز کنترل شده ولی بهبودی در علائم موضعی اندام تحتانی ایجاد نشده بود.

در سوابق پزشکی قبلی از دو ماه قبل بیمار دچار یبوست و دفع دردناک شده بود. طی این مدت سه نوبت تحت کولونوسکوپی قرار گرفته که نوبت اول در خم کبدی کولون توده ای رویت شده است. نمونه برداری انجام گرفته و گزارش پاتولوژی از نظر بدخیمی منفی بوده است. به دلیل عدم پاسخ مناسب به درمان طبی و شک به سرطان روده، بیمار مجدداً تحت کولونوسکوپی قرار گرفت تا نمونه برداری از ضایعه با عمق بیشتر انجام گیرد ولی عمل موفقیت آمیز نبوده و امکان عبور پروب و نمونه برداری وجود نداشت. بیمار به اصرار خود و همراهان، ۴۸ ساعت قبل از مراجعه ی اخیر، برای بار سوم و به صورت سرپایی تحت کولونوسکوپی قرار گرفته که پروب تا خم کبدی پیش رفته و نمونه برداری از توده در همین ناحیه با موفقیت انجام شده بود. پس از انجام پروسیجر به مدت ۲ ساعت تحت نظر گرفته شده و با حال عمومی مناسب ترخیص شد. سوابق دارویی منفی بوده و بیمار سابقه ی ابتلا به بیماری خاصی را نمی داد. سوابق خانوادگی از نظر ابتلا به سرطان های کولورکتال منفی بود. علائم حیاتی بیمار، در بدو ورود به اورژانس به شرح زیر بود:

فشار خون: ۱۰۰/۶۰ میلی متر جیوه

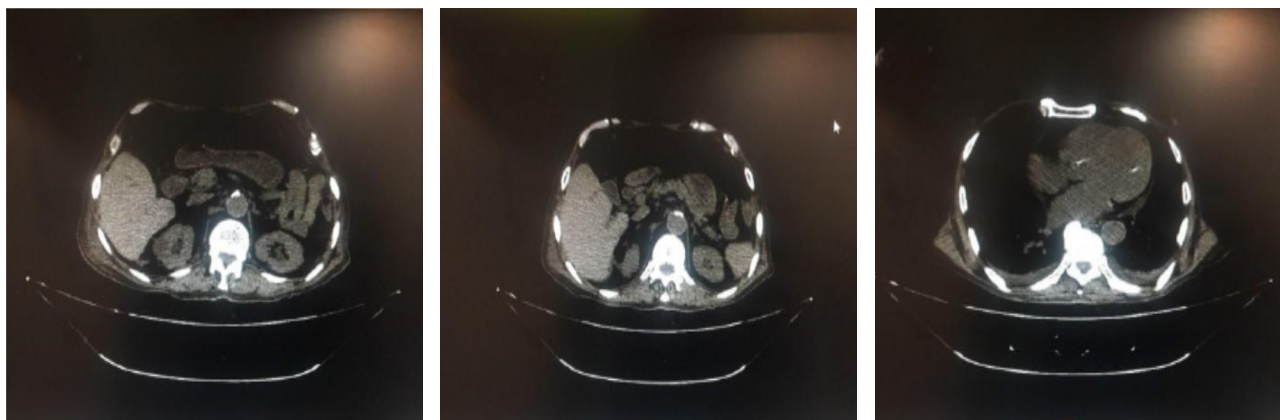
ضربان نبض: ۷۳ بار در دقیقه

دمای بدن (زیر زبانی): ۳۷/۵ درجه سانتی گراد

تعداد تنفس: ۱۸ بار در دقیقه

بیمار بی حال به نظر می رسید. در معاینه ی شکم، ظاهر طبیعی بود و دیستانسیون یا آثار زخم، کبودی و قرمزی مشاهده نشد. شکم نرم بود و در لمس سطحی و عمقی تندرست نداشت. در معاینه ی اندام تحتانی راست، از لگن تا زانو، قرمز و متورم بود. در لمس، تندرست وجود داشت و کریپتاسیون حس می شد. نبض های فمورال، پوپلیتال و دورسالیس پدیس در هر دو اندام تحتانی قابل لمس بود و طبیعی به نظر می رسید. سایر معاینات، نکته ی مثبت یا منفی قابل توجهی نداشت.

در آزمایشات اولیه ی بیمار تنها نکات قابل توجه لوکوسیتوز (۱۳۰۰۰) و آنمی هایپوکروم و میکروسیتیک بود (هموگلوبین: ۱۰ گرم/دسی لیتر). جهت بررسی وضعیت عروقی اندام و رد ترومبوز سونوگرافی داپلر انجام گرفت که نشان دهنده ی گاز زیر جلدی بود. فلوی عروق اندام تحتانی طبیعی بوده و ترومبوز مشاهده نشد. در گرافی انجام گرفته از اندام تحتانی راست نیز وجود هوای زیرجلدی مشاهده شد که مؤید فاشییت نکروزان بود. با توجه به سوابق قبلی و انجام کولونوسکوپی در ۴۸ ساعت گذشته، با شک به عوارض کولونوسکوپی، گرافی قفسه سینه جهت جستجوی هوای زیر دیافراگم درخواست شد که نشان دهنده ی هوای آزاد در شکم بود (شکل ۱). جهت بررسی بیشتر، سی تی اسکن شکم و لگن به دستور جراح انجام گرفت که نشان دهنده ی وجود هوای آزاد در فضای جنب مهره ای بود (شکل ۲). بیمار بلافاصله تحت عمل جراحی قرار گرفت.



شکل ۲: وجود هوای آزاد در فضای رتروپریتون

علائم تحریکی ممکن است رخ ندهند ولی درد اغلب وجود دارد. (۲۱) در موارد پرفوراسیون اندوسکوپیک (چه در معده و چه در کولون) می توان از تکنیک های تصویربرداری جهت جستجوی هوا بهره برد. نتایج تصویربرداری از قفسه سینه می تواند مطرح کننده پنومومدیاستن و پنوموتوراکس، آبسه مدیاستن و پلورال افیوژن باشد. سی تی اسکن شکم و لگن می تواند نشان دهنده ی پنوموپریتون باشد که بستگی دارد به محل آسیب و پوزیشن بیمار، هوا می تواند به صورت آزاد در حفره پریتون، فضای رترو پریتون، مزانترو و یا لیگامان ارگان ها باشد. همان طور که ذکر شد، موارد خون ریزی اغلب می تواند به صورت حمایتی درمان شود و کمتر نیاز به مداخلات جراحی دارد ولی پرفوراسیون و سوختگی های ترانس مورال روده حین اقدامات درمانی اغلب نیازمند درمان جراحی هستند. درمان جراحی در موارد پارگی های کوچک می تواند به صورت لاپاراسکوپیک و با سوچور ساده انجام گیرد. پرفوراسیون های بزرگتر ممکن است نیاز به لاپاراتومی و حتی رزکسیون بخشی از کولون پیدا کنند. بیمارانی که مبتلا به نئوپلاسم هستند نیز جهت درمان پرفوراسیون احتیاج به لاپاراتومی و رزکسیون کولون دارند. از آن جایی که علی رغم علائم ذکر شده، ممکن است برخی بیماران از نظر بالینی علامت دار نباشند و با توجه به ریسک مرگ و میر ناشی از اتفاقات پس از پرفوراسیون، لازم است این عارضه همواره مورد توجه قرار گیرد. علی رغم برخی تظاهرات غیر معمول، فکر کردن به عارضه می تواند اولین کلید جهت تشخیص و اقدام به موقع باشد.

عوارض خفیف مکرر اتفاق می افتد و اغلب بیمار با علائمی مثل درد و دیستنشن شکم تهوع و خونریزی خفیف با همودینامیک پایدار مراجعه می کنند. عوارض شدید شیوع پایین تری دارند. خونریزی متوسط تا شدید شایع ترین عارضه جدی است که معمولاً به دنبال پولیپکتومی، رزکشن روده و بیوپسی رخ می دهد. این عارضه اغلب خود محدود است و نیاز به مداخله ی جراحی یا اندوسکوپیک نداشته و بیمار فقط تحت نظر گرفته می شود. مطالعه ی کو<sup>۱</sup> و همکاران (۱۴) نشان می دهد تا ۳۳٪ بیمارانی که تحت کولونوسکوپی قرار می گیرند ممکن است یکی از عوارض مینور همچون درد و تهوع را به صورت گذرا تجربه می کنند، اما عوارض جدی نادر هستند. یک مرور سیستماتیک در سال ۲۰۰۸، در بررسی مجموع ۵۸۰۰۰ کولونوسکوپی که با هدف غربالگری سرطان کولورکتال انجام گرفته بود نشان داد میزان بروز عوارض جدی به دنبال کولونوسکوپی حدود ۲/۸ مورد در هر ۱۰۰۰ پروسیجر است. البته اگر اندیکاسیون انجام کولونوسکوپی چیزی غیر از غربالگری باشد، ریسک بروز این عوارض افزایش خواهد یافت. (۱۵)

عارضه ی جدی بعدی، پرفوراسیون کولون حین کولونوسکوپی است که به دنبال پولیپکتومی یا آسیب مستقیم به روده به دلیل باروتروما، بیوپسی و یا از هم پاشیدگی تومور رخ می دهد. (۱۸-۱۶) بررسی عوارض کولونوسکوپی در یک دوره ی ۱۶ ساله توسط اترسپرگ<sup>۲</sup> (۱۵) و همکاران نشان می دهد ریسک پرفوراسیون در کولونوسکوپی تشخیصی حدود ۰/۰۲٪ است که در صورت انجام اقدامات درمانی به ویژه پولیپکتومی، این عدد به ۰/۵۷٪، یعنی بیش از ۲۵ برابر افزایش می یابد. شیوع پرفوراسیون به دنبال کولونوسکوپی درمانی در مطالعات دیگر از جمله مطالعات دامور<sup>۳</sup> (۱۹) و لونینگ<sup>۴</sup> (۲۰)، بین ۳-۳۵٪ ذکر شده است.

شایع ترین علامت بالینی در موارد پرفوراسیون، درد شکم بوده که اغلب با علائم تحریک پریتون از جمله تندرنس و گاردینگ همراهی دارد. در صورتی که ناحیه ی پرفوره کوچک بوده و با امنوم پوشانده شود،

1. Ko  
2. Ettersperge  
3. Damore  
4. Lüning

## REFERENCES

- Nishihara R, Wu K, Lochhead P, Morikawa T, Liao X, Qian ZR, et al. Long-term colorectal-cancer incidence and mortality after lower endoscopy. *N Engl J Med* 2013;369:1095-105.
- Hewitson P, Glasziou P, Watson E, Towler B, Irwig L. Cochrane systematic review of colorectal cancer screening using the fecal occult blood test (Hemoccult): an update. *Am J Gastroenterol* 2008;103:1541-9.
- Shaukat A, Mongin SJ, Geisser MS, Lederle FA, Bond JH, Mandel JS, et al. Long-term mortality after screening for colorectal cancer. *N Engl J Med* 2013;369:1106-1114.
- ASGE Standards of Practice Committee. Fisher DA, Maple JT, Ben-Menachem T, Cash BD, Decker GA, et al. Complications of colonoscopy. *Gastrointest Endosc* 2011;74:745-52.
- Ko CW, Dominitz JA. Complications of colonoscopy: magnitude and management. *Gastrointest Endosc Clin N Am* 2010;20:659-71.
- Warren JL, Klabunde CN, Mariotto AB, Meekins A, Topor M, Brown ML, et al. Adverse events after outpatient colonoscopy in the Medicare population. *Ann Intern Med* 2009;150:849-57.
- Cappell MS, Friedel D. The role of sigmoidoscopy and colonoscopy in the diagnosis and management of lower gastrointestinal disorders: endoscopic findings, therapy, and complications. *Med Clin North Am* 2002;86:1253-88.
- Hormati A, Ghadir MR, Alavinejad P, Sarkeshikian SS, Pezeshki Modares M. Repair of post polypectomy colonic perforation by Endoclip: a case report. *J Coloproctol (Rio de Janeiro)* 2015; 35:227-9.
- Teoh AY, Poon CM, Lee JF, Leong HT, Ng SS, Sung JJ, et al. Outcomes and predictors of mortality and stoma formation in surgical management of colonoscopic perforations: a multicenter review. *Arch Surg* 2009;144:9-13.
- Lohsiriwat V, Sujarittanakarn S, Akaraviputh T, Lertakyananee N, Lohsiriwat D, Kachinthorn U. Colonoscopic perforation: a report from World Gastroenterology Organization endoscopy training center in Thailand. *World J Gastroenterol* 2008;14:6722-5.
- Cobb WS, Heniford BT, Sigmon LB, Hasan R, Simms C, Kercher KW, et al. Colonoscopic perforations: incidence, management, and outcomes. *Am Surg* 2004;70:750-7.
- Reumkens A, Rondagh EJ, Bakker CM, Winkens B, Masclee AA, Sanduleanu S. Post-colonoscopy complications: a systematic review, time trends, and meta-analysis of population-based studies. *Am J Gastroenterol* 2016;111:1092-101.
- Ko CW, Riffle S, Michaels L, Morris C, Holub J, Shapiro JA, et al. Serious complications within 30 days of screening and surveillance colonoscopy are uncommon. *Clin Gastroenterol Hepatol* 2010;8:166-73.
- Ko CW, Dominitz JA. Complications of colonoscopy: magnitude and management. *Gastrointest Endosc Clin N Am* 2010;20:659-71.
- Whitlock EP, Lin JS, Liles E, Beil TL, Fu R. Screening for colorectal cancer: a targeted, updated systematic review for the U.S. Preventive Services Task Force. *Ann Intern Med* 2008 4;149:638-58.
- Castro G, Azrak MF, Seeff LC, Royalty J. Outpatient colonoscopy complications in the CDC's Colorectal Cancer Screening Demonstration Program: a prospective analysis. *Cancer*. 20. Sieg A, Hachmoeller-Eisenbach U, Eisenbach T. Prospective evaluation of complications in outpatient GI endoscopy: a survey among German gastroenterologists. *Gastrointest Endosc* 2001;53:620-7.
- Wexner SD, Garbus JE, Singh JJ. SAGES Colonoscopy Study Outcomes Group. A prospective analysis of 13,580 colonoscopies. Reevaluation of credentialing guidelines. *Surg Endosc* 2001;15:251-61.
- Ettersperger L, Zeitoun P, Thieffin G. Colonic perforations complicating colonoscopy: apropos of 15 consecutive cases observed over 16 years. *Gastroenterol Clin Biol* 1995;19:8-22.
- Damore LJ, Rantis PC, Vernava AM, Longo WE. Colonoscopic perforations. Etiology, diagnosis, and management. *Dis Colon Rectum* 1996;39:1308-14.
- Lüning TH, Keemers-Gels ME, Barendregt WB, Tan AC, Rosman C. Colonoscopic perforations: a review of 30,366 patients. *Surg Endosc* 2007;21:994-7.
- Panteris V, Haringsma J, Kuipers EJ. Colonoscopy perforation rate, mechanisms and outcome: from diagnostic to therapeutic colonoscopy. *Endoscopy* 2009;41:941-51.